

A ciproheptadina, um antagonista da serotonina, também pode ser administrado, por via oral, na dosagem de 0,25 mg/Kg à cada 12 horas ou 0,5 mg/Kg uma vez ao dia, podendo causar sonolência. Essa medicação pode ser utilizada em associação à pergolida quando o tratamento apenas com esta última não for efetivo.

Animais tratados com pergolida tem diminuição dos níveis de ACTH concomitantemente à melhora clínica. Já animais tratados apenas com ciproheptadina não mostraram diminuição nos níveis de ACTH, mesmo com a melhora clínica, sendo que, em um relato (PERKINS, 2010), 40% apresentaram aumento nos níveis de ACTH e 40% não mostraram melhora clínica. Nesses casos é necessário associar as duas medicações. Alguns trabalhos sugerem a suplementação com vitamina E e D para a diminuição do estresse oxidativo.

Um ponto crítico do tratamento é ajustar a alimentação dos animais que apresentam resistência periférica a insulina. A dosagem hormonal e avaliação clínica são essenciais para ajustes de dose por toda a vida do animal (PERKINS, 2002). Algumas farmácias de manipulação nacionais têm a ciproheptadina para comercialização, mas não a pergolida. Essa última também não é encontrada no mercado nacional em sua forma comercial, como em outros países (ex: Prascend®, disponível nos Estados Unidos), para tratamento de equinos com PPID.

Equinos idosos, incluindo os aposentados a pasto, devem ser acompanhados mensalmente por veterinários e monitorados clínica e laboratorialmente. Para os animais afetados pela PPID, são necessários cuidados específicos mais rigorosos como acompanhamento veterinário odontológico, dietas específicas devido à dificuldade na mastigação, ferrageamento, vacinação, controle de peso e controle de endo e ectoparasitas. Em relação à alimentação, já há algumas opções no mercado brasileiro de concentrados para equinos idosos, e deve-se atentar para que o volumoso seja sempre de boa qualidade e observar as necessidades individuais de suplementação de energia, proteína, cálcio etc.

Se nos países que já monitoram a PPID há algum tempo a prevalência é de 25% em equinos acima de 10 anos, com certeza muitos animais no Brasil são afetados mas não diagnosticados. Muitos equinos que vem a óbito no Brasil inteiro podem ter a causa de morte definida apenas como o problema secundário à PPID, sendo que o problema primário nunca foi diagnosticado.

Assim sendo, é preciso mais atenção para essa doença, tanto por parte dos veterinários para que seja diagnosticada o mais cedo possível, quanto por parte da indústria farmacêutica para que produtos a base de pergolida sejam trazidos para o país para o tratamento correto desses animais.

Sobre o autor

Sofia Cicolo da Silva
e-mail: sofiacicolo@gmail.com

*Faculdade de Medicina Veterinária e Zootecnia, Universidade de São Paulo, Departamento de Clínica Médica.

**Faculdade de Medicina Veterinária e Zootecnia, Universidade de São Paulo, Departamento de Cirurgia.



Referências

1. HOFBERGER, S.; GAUFF, F.; LICKA, T. Suspensory ligament degeneration associated with pituitary pars intermedia dysfunction in horses. **The Veterinary Journal**, Londres, v. 203, n. 3, p. 348-350, 2015.
2. IRELAND, J. L.; MCGOWAN, C. M. Epidemiology of pituitary pars intermedia dysfunction: a systematic literature review of clinical presentation, disease prevalence and risk factors. **The Veterinary Journal**, Londres, v. 235, p. 22-33, 2018.
3. JOHNSON, P. J. et al. Glucocorticoids and laminitis in the horse. **The Veterinary Clinics of North America: Equine Practice**, Filadélfia, v. 18, n. 2, p. 219-236, 2002.
4. MCFARLANE, D. Equine pituitary pars intermedia dysfunction. **The Veterinary Clinics of North America. Equine Practice**, Filadélfia, v. 27, n. 1, p. 93-113, 2011.
5. MCGOWAN, T. W.; PINCHBECK, G. P.; MCGOWAN, C. M. Prevalence, risk factors and clinical signs predictive for equine pituitary pars intermedia dysfunction in aged horses. **Equine Veterinary Journal**, Filadélfia, v. 45, n. 1, p. 74-79, 2013.
6. PERKINS, G. A. et al. Plasma adrenocorticotropin (ACTH) concentrations and clinical response in horses treated for equine Cushing's disease with cyproheptadine or pergolide. **Equine Veterinary Journal**, Filadélfia, v. 34, n. 7, p. 679-685, 2010.
7. SECOMBE, C. et al. Equine pituitary pars intermedia dysfunction: current understanding and recommendations from the Australian and New Zealand Equine Endocrine Group. **Australian Veterinary Journal**, New South Wales, v. 96, n. 7, p. 233-242, 2018.
8. SOJKA, J. E. et al. Domperidone causes an increase in endogenous ACTH concentration in horses with pituitary pars intermedia dysfunction (equine Cushing's disease). In: ANNUAL CONVENTION OF THE AMERICAN ASSOCIATION OF EQUINE PRACTITIONERS, 52., 2006, San Antonio. **Proceedings** [...]. Lexington: AAEP, 2006. p. 320-323. ■

Colheita e envio de material na oncologia veterinária: sua importância no tratamento e prognóstico do paciente oncológico

Samanta Rios Melo

Definir o diagnóstico e realizar a escolha de tratamento apropriado para pacientes oncológicos é sempre algo desafiador. Um entendimento da heterogeneidade deste processo, dos tipos celulares associados e o conhecimento de indicadores prognósticos podem ser úteis e levar a decisões vitais de acordo com o paciente. Em uma abordagem multidisciplinar várias técnicas de diagnóstico: citológico, histológico, imuno-histoquímico e histoquímico, são muitas vezes necessárias e devem ser incluídas para a melhor assistência a alguns pacientes.

Assim, dentro da oncologia, as análises das formações tumorais são essenciais, e a parceria com o veterinário patologista é de grande valia. Exames como citologia e histopatológico, se bem feitos, são extremamente úteis porque direcionam o tratamento cirúrgico, clínico e nos dão valor prognóstico. Entretanto, por melhor que seja o patologista,

quando há uma série de falhas no encaminhamento do material para análise não há muito a ser feito, e isso pode comprometer seriamente o tratamento do paciente.

Falhas comuns em lâminas enviadas contendo material para exame citológico, como sujidades e produtos químicos atrapalham muito o seu processamento, e inclusive a própria colheita do exame citológico pode ser desafiadora. Já nos exames histopatológicos, falhas mais simples ainda podem comprometer seriamente o diagnóstico. Quando os fragmentos enviados são demasiadamente grandes a sua fixação é inadequada, ou ocorrem problemas relacionados à demora no envio ou fixação, que determinam alterações nos tecidos com perda das características próprias e de importância ao prognóstico clínico. Os cirurgiões muitas vezes não possuem tempo hábil entre a finalização do procedimento cirúrgico e o processamento do material, pois os procedimentos cirúrgicos que envolvem a cirurgia oncológica podem demandar horas de intervenção, assim um membro da equipe deverá ser treinado para executar uma rápida e correta colheita do material logo após a sua remoção.

Portando cumpre ser enfatizado que procedimentos clínicos e cirúrgicos e as respectivas análises laboratoriais devem ser conduzidos de forma integrada para que a colheita do material seja eficiente e possibilite o estabelecimento de um diagnóstico preciso e um prognóstico clínico confiável.

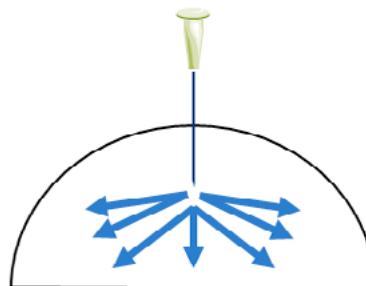
Citologia

A citologia aspirativa por agulha fina (CAAF) é um tipo de biópsia que consiste na remoção de um tecido de um animal vivo para determinar a presença ou extensão de uma doença.

Alguns cuidados devem ser adotados para que o material enviado ao laboratório seja de boa qualidade:

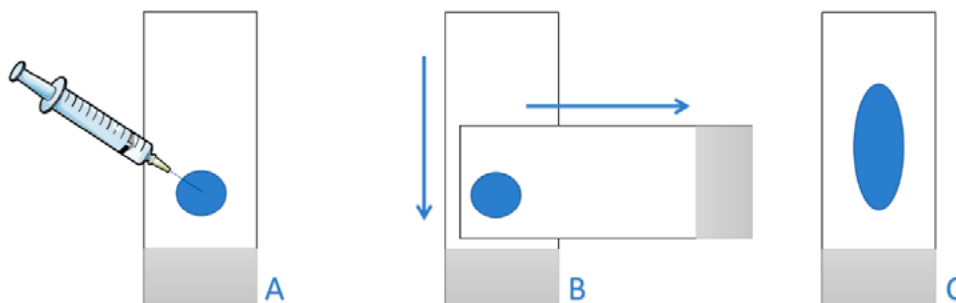
1. Recomenda-se agulha de 20 G (roxa) para coleta, e uma seringa de 3 a 5 ml.
2. A limpeza do sítio a ser puncionado deve ser efetuada apenas com álcool. O iodo pode atrapalhar a coloração.
3. O ideal é que se efetue a punção apenas com a agulha, sem proceder à aspiração com a seringa. Contudo, se com esse procedimento não for obtido material suficiente então é efetuada a aspiração.
4. Deve ser executado um “leque” com a agulha, para que sejam atingidas diversas partes da formação com uma única punção (Figura 1).

Figura 1. Método de “leque” para CAAF.



5. A lâmina de vidro onde o material será expelido deverá estar bem limpa, com álcool se necessário, e seca. Não deve ser reutilizada.
6. O material expelido na lâmina deve ser preparado por meio de um esfregaço. Não deve haver pressão excessiva para realização do esfregaço porque isso pode danificar as células (Figura 2).

Figure 2. Material aspirado é expelido na lâmina por meio de seringa com ar (A). Outra lâmina igualmente limpa e seca deve ser colocada sobre o material, em ângulo de 90°. Ambas as lâminas devem ser puxadas de uma só vez em sentidos opostos, mantendo leve pressão entre elas (B). O esfregaço final deve ser seco ao ar livre (C), e colocado em tubo apropriado para envio de lâmina.



Não se preocupe com a presença de sangue na lâmina. Embora esta condição não seja ideal, a contaminação sanguínea é muitas vezes inevitável em razão da vascularização do tumor. O local em que a lâmina for colocada para secar deve ser livre

de poeira e, assim que estiver seca, ela deverá ser acondicionada em um tubo apropriado para envio ao laboratório.

Lembre-se de que o uso de corticosteroides (prednisona, prednisolona, dexametasona) pode atrapalhar o diagnóstico

citológico de determinadas patologias oncológicas. Portanto o ideal é não utilizá-los nos cinco dias que antecedem a realização do procedimento. Caso haja muita contaminação da lesão a ser diagnosticada, o animal poderá receber o tratamento com antibióticos e/ou anti-inflamatórios não esteroidais sistêmicos alguns dias antes da colheita.

Histologia

Em estudos histológicos a fixação é o procedimento inicial, muitas vezes determinante para garantir a boa qualidade da amostra. A fixação é o tratamento aplicado a um material para que a sua estrutura possa ser examinada em maiores detalhes, com mínima alteração do seu estado original. Um bom agente fixador é o que determina poucas alterações na estrutura celular e que a melhor a preserva. Esse procedimento inicial é efetuado nas clínicas e/ou centros cirúrgicos para posterior envio ao laboratório e, portanto, deve ser objeto de preocupação desses setores.

A fixação apropriada permite a realização de estudos posteriores ao histopatológico, como, por exemplo, a análise **imuno-histoquímica**, que pode ser necessária para definição de diagnóstico ou mesmo análises de perfil prognóstico. A presença de sujidades na amostra ou a colheita inadequada podem inviabilizar a realização de tais análises.

Agente fixador

Comumente é utilizado o formol – ou formalina para fixação. Para agilizar o procedimento muitos laboratórios já enviam essa solução previamente preparada e diluída. Quando não há disponibilidade da solução diluída, as clínicas podem adquirir uma solução a 37%. Essa formalina, ou formol,

é uma solução de gás formaldeído em água, cerca de 37% de formaldeído por peso. Essa solução pode ser conhecida como formalina 40%, o que significa que contém 40 g de formaldeído em 100ml de solução, e é equivalente a 37% do peso. Essa solução é a que é referida como o formol a “100%”, e é a que deve ser usada para o preparo da solução de formol 10% (10 ml de formalina + 90 ml água destilada = 10% formalina). Embora exista o costume de se referir como solução a 10%, porque a solução inicial foi considerada como pura, ela na realidade é uma solução de cerca de 4%. O ideal seria fazer o uso da formalina tamponada, que impede a oxidação da formalina em ácido fórmico. Essa solução pode ser adquirida pronta (formalina a 10% com fosfato de sódio).

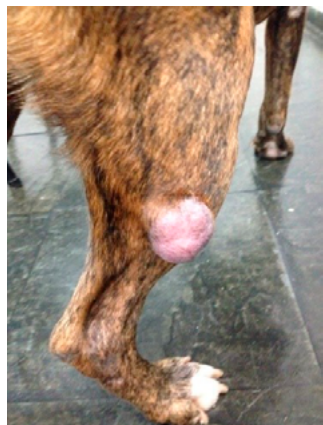
De qualquer maneira, 10% (ou 4%) é a concentração da solução ideal para possibilitar a fixação da maior parte das amostras processadas na rotina oncológica veterinária. Entretanto, caso a diluição seja efetuada na clínica, deve-se lembrar que além do cuidado com a proporção, a água preferencialmente deve ser destilada, pois a água de torneira ou mesmo a água potável contém minerais e partículas que podem atrapalhar a fixação do material. Na impossibilidade de uso de água destilada usar a água que estiver disponível.

A formalina preparada como anteriormente referido é rapidamente penetrante na maior parte dos tecidos. Penetra cerca de 2,5 mm em quatro horas, e a fixação estará completa dentro de 24 horas. Deve-se atentar para o tamanho da amostra. Para facilitar a fixação, as formações muito grandes ou membros inteiros devem ser previamente tratados antes de serem remetidos ao laboratório.

Dicas para uma boa fixação da sua peça histológica

O tecido deve ser imediatamente fixado assim que sai do corpo.	Lembrar que os processos de autólise são desencadeados assim que o fluxo sanguíneo é interrompido. É interessante treinar alguém da equipe cirúrgica (que não seja o cirurgião) para a realização a fixação do material, no momento em que o tecido é retirado do animal.
As amostras devem ser cortadas de forma que o fixador penetre no tecido em menor tempo.	Sugere-se que a maior parte dos tecidos devam ser fixados em cortes de 1 a 0,5cm ³ . O ideal é sempre mandar a formação inteira, para permitir a boa análise macroscópica da lesão. No entanto, podem ser realizados cortes perpendiculares na espessura sugerida para garantir a penetração do material, sem que a peça seja fragmentada. Caso um fragmento do material venha a ser conservado como controle na instituição de origem ou quando o mesmo espécime tem que ser enviado para mais de um laboratório, deve-se garantir que as diversas amostras colhidas de diferentes porções da formação façam parte de todos os conjuntos, pois pode haver regiões de necrose em que não será possível a realização da análise completa.
FOTOS DA LESÃO IN SITU.	Fotos da lesão, obtidas antes da sua excisão, podem ser enviadas, para o laboratório, pois permitirão a melhor descrição macroscópica da peça e conseqüentemente a acuidade diagnóstica
Atente para a escolha do frasco para envio.	O frasco aonde a peça será colocada deve ser de vidro preferencialmente, de boca larga, pois o tecido fixado se tornará enrijecido e perderá a elasticidade que possuía antes da fixação.
A quantidade de fixador (formol) deve ser de cerca de 10 vezes o volume do material.	Garanta também um frasco com fechamento hermético para evitar vazamento do fixador durante o transporte.
O fixador deve ser trocado após 1 hora de exposição ao tecido fresco e pode ser mantido assim para envio.	Se for possível a realização desse passo a amostra a fixação será de melhor qualidade, pois ocorrerá a remoção do excesso de sangue e das partículas suspensas que podem prejudicar a fixação.
Caso o envio não seja realizado no mesmo dia, manter a amostra guardada em ambiente livre de luz direta e exposição solar.	Um armário pode ser indicado. Não é necessário que o armazenamento seja efetuado em geladeira.
Marque as margens com fio de sutura ou tintas específicas.	Caso seja conveniente a realização da análise de margens cirúrgicas o que é extremamente indicado para pacientes oncológicos indique a localização de ao menos duas das margens.

Identificação e resumo do caso



Embora já tenha sido salientada a importância das amostras de citologia e de histopatologia, o correto envio e acondicionamento de qualquer amostra orgânica: secreções, sangue, urina, crostas deve ser sempre considerado. Se houver a necessidade do envio de um novo tipo de amostra informe-se no laboratório sobre o detalhamento do melhor método de coleta e envio, pois isso irá garantir o estabelecimento de um diagnóstico mais preciso e fundamentado.

Não importa qual amostra esteja sendo enviada, o protocolo com a **adequada identificação do paciente, do caso e da lesão** deve ser sempre incluído. Muitas vezes as informações clínicas são extremamente relevantes para o correto diagnóstico, em especial para pacientes oncológicos.

NÃO ESQUEÇA

- 1 – Anotar data e hora da colheita.
- 2 – Informações principais do paciente (idade, sexo e raça são importantes) e de seu tutor
- 3 – Anotar uso de medicações, especialmente corticoides e quimioterápicos antes da colheita – mesmo que no mês anterior. Esses medicamentos podem mudar as características celulares e atrapalhar o diagnóstico caso o patologista não esteja informado.
- 4 – A descrição macroscópica da lesão deve ser efetuada com o máximo de detalhes. O envio de fotos também é recomendado.
- 5 – Colocar telefone ou e-mail de contato com o médico veterinário solicitante. Caso o laboratório tenha dúvidas ou necessite de maiores detalhes ele poderá estabelecer contato para melhor elucidar o quadro.

Por fim, vale lembrar que a conversa entre clínico, cirurgião e patologista deve ser sempre encorajada. Caso haja dúvidas quanto a condução de caso, colheita e envio de materiais, ou mesmo para discutir laudos e técnicas sugere-se que os profissionais envolvidos estejam disponíveis para garantir o correto estabelecimento do diagnóstico, tratamento e inclusive do prognóstico sobre a evolução do caso.

Sobre o autor

Samanta Rios Melo

e-mail: contato@samantamelo.vet.br

Profa. dra. do departamento de cirurgia da FMVZ-USP



Referências

1. CULLEN, J. M.; PAGE, R.; MISDORP, W. An overview of cancer pathogenesis, diagnosis, and management. In: MEUTEN, D. J. (ed.). **Tumors in domestic animals**. 4. ed. Iowa City: Iowa State Press, 2002. p.3-27.
2. LUNA, L. G. **Histopathologic methods and color atlas of special stains and tissue artifacts**. 2. ed. Gaithersburg: American Histolabs, 1992.
3. MCPHERSON, R. A.; PINCUS, M. R. **Henry's clinical diagnosis and management by laboratory methods**. 21. ed. Filadélfia: Saunders Company, 2007.
4. MELO, S. R.; COSTA-CASAGRANDE, T.; MATERA, J. M. Evaluation of collection and distribution of samples for histological, stereological analysis and cell culture of canine mast cell tumors. **Open Journal of Veterinary Medicine**, Irvine, v. 2, n. 4, p. 216-224, 2012. Disponível em: <https://bit.ly/2zoEtcF>. Acesso em: 21 ago. 2019.
5. SCASE, T. J. *et al.* Canine mast cell tumors: correlation of apoptosis and proliferation markers with prognosis. **Journal of Veterinary Intern Medicine**, Filadélfia, v. 20, n. 1, p. 151-158, 2006.

Colaboração técnica: Centro Veterinário de Anatomia Patológica (cvap). Contato: www.cvap.com.br ■

Casos de peste suína africana estão aumentando

A Organização das Nações Unidas para Agricultura e Alimentação (FAO) informou que 4.166.770 suínos já foram eliminados em países asiáticos por causa da contaminação com a peste suína africana (ASF, na sigla em inglês). O número representa um incremento de 427.205 animais em relação ao levantamento anterior da organização, de 27 de junho. Os dados da organização foram contabilizados até 4 de julho. Com a atualização, a fao estima 234 focos da doença, espalhados pela Ásia, comparados aos 228 do levantamento anterior da organização, de 11 de julho. O número de suínos

que já foram eliminados em países asiáticos por causa da contaminação com a peste suína africana (ASF) foi atualizado em 238 animais em relação ao levantamento anterior da organização, para 4.168.817 suínos.

Irlanda do Norte relata primeiros sinais de peste suína no país

Vestígios da doença foram encontrados em carne suína pela primeira vez no Reino Unido.